By-pass do naczyń mózgowych

Z przyjemnością informujemy, że **w Oddziale Neurochirurgii z sukcesem wykonano kolejny zabieg by-pass'u do naczyń mózgowych.**

Unikatowy zabieg przeprowadził dr Dariusz Szarek wraz z zespołem w składzie dr Jakub Kurza, dr Lech Kipiński, dr Krzysztof Sycz, piel Beata Haor, piel Banaś Małgorzata.

Decyzja o zabiegu u 53 letniej pacjentki z uszkodzeniami naczyń mózgu nie była łatwa. Każdorazowo w takim przypadku decyzja o zabiegu nie jest podjęta przez lekarzy w przeciągu kilku dni, lecz kilku tygodni, po przeprowadzeniu zaawansowanej pracy diagnostycznej, i prześledzeniu aktualnego piśmiennictwa, literatury celem ustalenia optymalnego sposobu postępowania.

Tak zaawansowana praca podyktowana jest tym, że tego rodzaju operacje są bardzo rzadko wykonywane z uwagi na ich skomplikowany charakter. Przede wszystkim jednak największe wyzwanie stanowi stwierdzenie u pacjenta, na podstawie badań przedoperacyjnych, że istnieje potrzeba i jednocześnie możliwość wykonania takiego zabiegu.

Zabieg ma na celu zastąpić uszkodzone lub niewydolne naczynia tętnicze mózgu nowymi. W trakcie trwania operacji wykonuje się nowe połączenie naczyń tętniczych głowy z naczyniami mózgu. W wyniku tego połączenia krew dopływa do mózgu nową drogą pozwalając na jego odżywienie niezależnie od uszkodzonych normalnych tętnic. Metoda ta ma zastosowanie w przypadku zwężenia normalnych naczyń mózgu powodującego niedokrwienie mózgu i ryzyko udaru lub gdy w czasie leczenia konieczne jest celowe zamknięcie zdrowej tętnicy np. z powodu tętniaka, którego nie można inaczej niż w ten sposób wyleczyć.

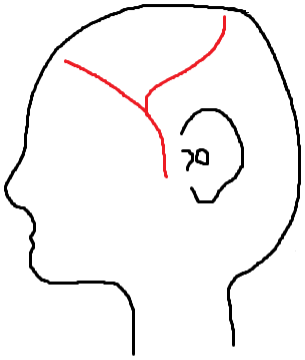

1 Schemat przebiegu tenicy skroniowej powierzchownej i jej głównych gałęzi w skórze głowy - kolor czerwony.

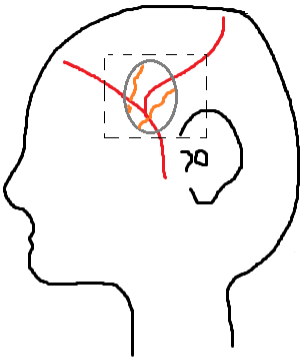

2. Miejsce typowej kraniotomii tj oknienka wykonywanego w czaszce celem wykonania zespolenia - kolor szary. Na żółto przedstawiono odsłonięte tętnice kory mózgu.

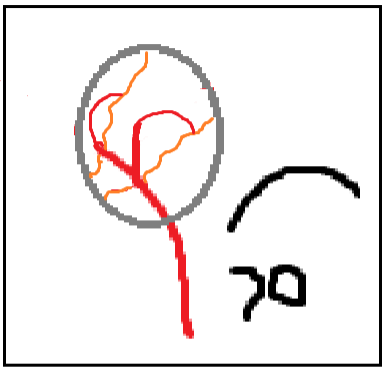

3. Schemat wykonania zespolenia "koniec do boku".

By opisać ten sposób leczenia należy przybliżyć kilka faktów z budowy głowy i mózgu. Mózg zamknięty jest w czaszce, która stanowi puszkę kostną chroniąca go przed urazami, zapewniającą optymalne warunki funkcjonowania. Odżywaniem mózgu zajmują się cztery tętnice: dwie położone z przodu w szyi – tętnice szyjne wewnętrzne, dwie z tyłu - obecne w karku. Inne naczynia praktycznie nie mają odstępu do mózgu. W trakcie trwania choroby może nastąpić uszkodzenie jednej z ww. tętnic lub ich głównych gałęzi. Takie uszkodzenie może spowodować zwężenie lub zamknięcie tętnicy, w konsekwencji niedokrwienie i ryzyko powstania udaru mózgu. **By zmniejszyć to ryzyko lub poprawić odżywienie mózgu, zwiększyć ilość krwi docierającej do niego konieczne jest wykonanie by-pass'u.** Zabieg w ogólnych zarysach sposobu działania przypomina operację znaną z leczenia zawałów, niedokrwienia serca. W tamtych operacjach do naczyń wieńcowych, tj. naczyń odżywiających serce, doszywane są inne tętnice , które mają wesprzeć ich prace. Głowa daje podobne możliwości.

Jednym z takich naczyń, które można przemieścić do środka głowy jest tętnica skroniowa powierzchowna. Tętnicę tą można znaleźć w skórze głowy w okolicach skroniowych. Najłatwiej jest ją wymacać tuż przed uchem na wysokości otworu słuchowego. Naczynie to biegnie dalej w kierunku szczytu głowy dzieląc się po drodze na dużą gałąź skierowaną do okolicy

czołowej i drugą skierowaną w kierunku ciemienia. Ich pobranie jest dobrze tolerowane przez skórę w miejscu operacji a tętnice te pozwalają na dostarczenie relatywnie dużych ilości dodatkowej krwi do mózgu.

Następnie w czasie zabiegu wykonywane jest małe okno w czaszce, około 5-6 cm średnicy, przez które tętnice te są wprowadzane do wnętrza czaszki na powierzchnię mózgu. Tam koniec każdej gałęzi tętnicy skroniowej jest łączony techniką koniec do boku z tętnicami mózgu. Kolejno zamykane są powłoki głowy w tym przywracany jest fragment czaszki, który zrasta się tak jak inne kości organizmu.

Krew przez wytworzone sztuczne połączenie zamiast do skóry głowy wpływa bezpośrednio do mózgu nową drogą. Z czasem tętnica ta poszerza się dzięki czemu ilość dostarczanej krwi może wzrosnąć. Dzięki specjalistycznym mikroskopom operacyjnym, którymi dysponuje nasz Szpital możliwe jest wykonanie w czasie operacji angiografii śródoperacyjnej. Specjalny kontrast podawany dożylnie „świeci” w mikroskopie operacyjnym ukazując przepływ krwi w tętnicach i żyłach mózgu. Technika ta pozwala potwierdzić drożność i jakość wykonanego zespolenia co znacznie poprawia skuteczność i bezpieczeństwo zabiegu.

Jak wspominano trudną częścią operacji jest kwalifikacja pacjenta. Konieczne jest wykonanie szeregu badań przygotowawczych mających na celu potwierdzenie istotnego uszkodzenia naczynia tętniczego zaopatrującego mózg. Następnie niezbędna jest ocena czy inne zdrowe naczynia mózgu są wstanie przejąć pracę tej tętnicy, czy też ich wysiłek jest niewystarczający. Ostatecznie należy ocenić czy wszywane do mózgu naczynie doprowadzą wystarczającą ilość nowej krwi. Badaniami, które do tego służą są: angio-TK głowy, angiografia klasyczna, perfuzja mózgu w badaniu MR oraz test obciążenia z acetazolamidem, perfuzja mózgu w SPECT.

Wskazaniem do tego typu operacji są pacjenci z:

1. chorobą Moya-Moya – schorzenie, w którym w wyniku powolnego procesu dochodzi do zarastania tętnic szyjnych wewnętrznych. Przyczyna tego zjawiska nie jest znana, jednym z możliwych podłoży jest proces zapalny oraz autoimmunologiczny.
2. tętniakami tętnic mózgowych, których leczenie metodą klipsowania lub embolizacji nie jest bezpiecznie możliwe. W tych sytuacjach dobrym sposobem postępowania jest zamknięcie tętniaka wraz z uszkodzonym naczyniem, na którym się znajduje. Wsparciem krążenia mózgowego jest wówczas by-pass przejmujący pracę chorej, leczonej tętnicy.
3. chorobą niedokrwienną mózgu ze zwężeniami tętnic dogłowowych lub wewnątrzczaszkowych oraz z zagrażającym udarem niedokrwiennym. Badania prowadzone nad tym schorzeniem wskazują na możliwy pozytywny wpływ na przebieg choroby w tej grupie pacjentów, przede wszystkim w zakresie poprawy sprawności myślenia.

We wszystkich wymienionych wyżej chorobach w wyniku wykonania by-pass'u możliwe jest zastąpienie funkcji chorego naczynia nowym. Zastosowanie opisywanej metody pozwala na szersze spojrzenie na leczenie schorzeń naczyniowych mózgu i lepsze dostosowanie metod leczenia do potrzeb indywidualnego pacjenta.